Aus dem Zahnärztlichen Institut der Universität Göttingen
Direktor: Prof. Dr. H. H. Rebel

Über den Saugeffekt an oberen totalen Prothesen

Dissertation

zur Erlangung des zahnärztlichen Doktorgrades
der Medizinischen Fakultät der Georg-August-Universität
zu Göttingen

vorgelegt am 25. Mai 1939

von

Karl Varlemann

Zahnarzt
aus Fischbach a. d. Nahe

GÖTTINGEN 1940

BUCHDRUCKEREI FERDINAND PIEPER / WEENDE-GÖTTINGEN

Dekan: Prof. Dr. R. Stich
Berichterstatter: Prof. Dr. H. H. Rebel

Tag der mündlichen Prüfung: 27. Juli 1939

Nach Verlust sämtlicher Zähne ist die Beschaffenheit eines vollwertigen Ersatzes die dringendste Aufgabe. Daß diese Aufgabe oft eine nicht leichte ist, zeigt schon der Werdegang der verschiedenen Methoden, mit denen versucht wurde und wird, dieser Aufgabe gerecht zu werden. Benötigt die untere Prothese nur wenig oder keine Adhäsion, da sie dem Kieferkamm aufliegt und keine Flächen zur Haftung vorhanden sind, so ist die Haftwirkung für die obere Prothese geradezu ein Erfordernis. Ohne Adhäsion oder Saugwirkung wäre der Gebrauch des oberen totalen Ersatzes kaum denkbar. Vor etlichen Dezennien ist schon erkannt worden (Schrott, Momme u. a.), daß häufig ein einfacher anatomischer Abdruck, der dadurch charakterisiert ist, daß er bei geöffnetem Munde während des Ruhezustandes der Kiefer und der Mundhöhlenorgane unter Handdruck meist mit vorrätig gehaltenen fertigen Löffeln genommen wird, nicht alle Voraussetzungen für einen vollwertigen Ersatz liefert. Schon beim Abdrucknehmen muß auf die spätere Funktion des Ersatzes Rücksicht genommen werden, d. h., daß die durch die Kieferbewegungen hervorgerufenen Lageveränderungen der Kiefer zu den Mundhöhlenorganen Berücksichtigung finden. Außerdem sind Kieferform und Schleimhautbeschaffenheit von Bedeutung. So entwickelten sich aus dem anatomischen Abdruck die Funktionsabdruckmethoden und aus einer einfachen Adhäsionsplatte wurde die Funktionsprothese. Berücksichtigt die Gestaltung der Adhäsionsprothese keine Druck- und Zugbeanspruchungen und haftet sie trotz des getreuen Abbildes des Kiefers nur solange, als sie nicht mit ihren Rändern in funktionell bewegte Schleimhautpartien hineinragt, so nimmt die Funktionsplatte hauptsächlich auf die unterschiedliche Nachgiebigkeit der Kieferschleimhäute bei Druckbeanspruchung Rücksicht. Die weniger nachgiebigen Bezirke werden bei der Funktionsplatte erst dann mit Druck belastet, wenn stärker nachgiebige komprimiert wurden. Die Prothesengrenze liegt innerhalb der bei der Funktion sich aktiv bewegenden Schleimhäute. Verläuft der Rand einer Funktionsprothese in der Grenze der bei der Funktion aktiv bewegten Schleimhäute, so entsteht aus Basis, Schleimhäuten und Kiefer eine Saugkammer und die Prothese wird zur Funktionssaugeprothese. Diese ist die letzt entwickelte Form der

Vollprothesenbasis. Sie zieht sowohl die Eigenarten des Teguments als auch die der umgebenden Weichteile in ihrer Funktion zu ihrer Gestaltung heran.

Läßt der anatomische Abdruck eine willkürliche Randgestaltung der Prothese zu, so ist dieses beim Funktionsabdruck nicht mehr möglich. Die Festsetzung der Prothesengrenzen hat neben der Berücksichtigung des Teguments bei der Ausarbeitung von geeigneten Abdruckmethoden eine bedeutende Rolle gespielt. Alle Funktionsabdruckmethoden benutzen einen nach einfachem Abdruck hergestellten individuellen Löffel (Schellack, Kerrmasse, Kautschuk, Metall).

Bei der Schellacklöffel-Gipsfutter-Methode werden die Ränder durch aktive Bewegungen der Schleimhäute während des plastischen Zustandes des Gipses geformt und der rückwärtige Abschluß der Prothese nach der Ah-Linie festgelegt. Eine Verbesserung dieser Methode hat P r e c h t angegeben. Hierbei bietet der Kerrlöffel die Möglichkeit, ihm schon die Randgestaltung der Prothese zu geben. Der Abschluß zum weichen Gaumen wird hier nicht nach Ah-Lauten festgelegt, sondern durch mehrfache Bewegungen der Gaumenmuskulatur. Ist doch die Ah-Linie meist nur ungefähr festzulegen. H a u p t m e y e r fand, daß eine „Kah-Linie" zweckentsprechender sei. R. G r o ß und P r e c h t[3]) haben uns eine einfachere und genauere Möglichkeit für gaumenwärtige Randgestaltung vermittelt. Man hält dem Patienten die Nase zu und läßt ihn versuchen, Luft durch die Nase zu blasen. Dabei wird der weiche Gaumen nach vorne gewölbt und formt das Abdruckmaterial in der richtigen Lage ab. Der Nasenblaseffekt liefert somit wohl die genaueste rückwärtige Abschlußlinie einer Prothesenplatte.

Den Eigenarten des Teguments versucht man durch Entlastungs- oder Kompressionsabdrücke gerecht zu werden, hierbei sind die physikalischen Eigenschaften unserer Abdruckmassen und deren Wirkungsweisen von großer Bedeutung. Weicher Gipsbrei in dicker Schicht eingebracht ergibt ohne Druckanwendung einen Abdruck des Oberflächenreliefs in unbelastetem Zustande. Dieser Abdruck wäre anzuwenden bei einer annähernd gleichmäßig dicken und straffen Kieferschleimhaut. Bei weniger widerstandsfähiger und in seiner Nachgiebigkeit stark unterschiedlicher Schleimhautbedeckung werden plastische Massen für den Abdruck bevorzugt. Wird schon von R e h m der Schellacklöffel mit einem Bohrloch zum Druckausgleich versehen, und bringt P r e c h t außer der Hohllegung an gewissen Stellen Bohrlöcher in Kerrlöffeln an, so ist es bei plastischen Abdruckmassen ein Erfordernis einen individuellen Abdrucklöffel aus besonders widerstandsfähigem Material (Kautschuk oder Metall) zu benutzen. Die Viskosität der Massen erfordert eine möglichst gleiche Dicke, um eine nicht beabsichtigte Verformung einzelner Schleimhautpartien zu vermeiden.

Bei Kompressionsabdrücken, hierbei werden die stärker nachgiebigen Schleimhautteile unter größerem Druck abgeformt, um sie in weiterem Maße zum Abfangen des Kaudruckes heranzuziehen, wird eine Verformung im Sinne der Kompression gewünscht. Die Kompression läßt sich nach der Methode Precht auch mit Gips erreichen. Precht[5]) geht aber zu Entlastungsabdrücken über, da bei Kompressionsmethoden ein zuverlässiger Ventilrandabschluß von ausschlaggebender Bedeutung ist, denn die komprimierten Schleimhautpolster werden sonst die Prothese jedesmal nach dem Ansaugen wieder abstoßen. Andererseits folgen die weichen Schleimhautbezirke elastisch der Prothese und verleihen ihr eine gute Haftfähigkeit. Die von Spreng angegebene Methode, des Kauabdruckes mit Guttapercha, hat den Vorzug, daß die Abdruckmasse über lange Zeit die Randformung vorzunehmen gestattet und somit den Druckausgleich des Teguments gewährleistet.

Der Abdruck nach Spreng gibt aber nicht die Prothese in Kaufunktion wieder, wie der Name deuten ließe; dieses ist auch weder möglich, noch erwünscht, denn der Patient benutzt das Kiefergelenk nicht als Schaniergelenk und auf der Kauseite wird immer ein anderer Druck herrschen als auf der offenen Gegenseite, sodaß dadurch der Abdruck gemäß den Drucklinien von außen unten nach oben innen deformiert würde. Dabei würden aber die Randpartien geweitet werden und der Ventilrand unterbrochen. Der Guttaperchaabdruck unter Handdruck oder senkrechtem Kaudruck wäre daher zweckmäßiger. Hier sei eine Skizze angeführt, die eine Bewegung der Prothese in Funktion darstellt.

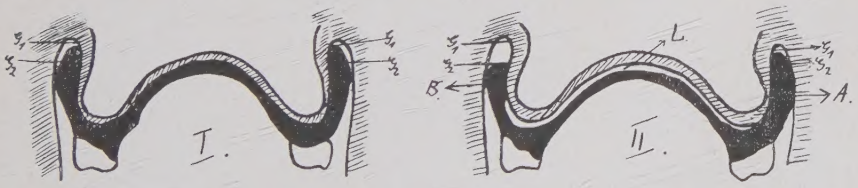

I. Prothese in Ruhelage
II. Prothese in Funktionsstellung

Druckrichtung

Die Prothese wird bei A gegen den Kieferkamm gedrückt und im übrigen von ihrer Unterlage entfernt. Es entsteht unter ihr ein luftverdünnter Raum, der zur Saugfunktion nötig ist. Folgt nun die bedingt bewegliche Schleimhaut (Grenzhaut nach Köhler) nicht dem Prothesenteil B, so ist die Ventilrandlinie unterbrochen, der Saugeffekt aufgehoben. Eine möglichst genaue Wiedergabe der Grenzhautzone G_1 — G_2 wird daher von großem Nutzen für den Saugeffekt

sein und innerhalb dieser Zone soll die Prothesengrenze verlaufen. Balters[1]) schreibt hierzu: „Es ist darum für uns von größter Wichtigkeit, den Ansatz der beweglichen Schleimhäute bei den Kiefern zu erkennen und dann mit unserem Plattenrand eine Gegend aufzusuchen, die etwa 1—2 mm oberhalb dieser Ansatzlinie liegt und diese gleichmäßig einzubehalten".

Als Grenzhautzone oder Zone der relativen Motilität möchte ich das Gebiet bezeichnen, das zwischen der Ansatzlinie der Schleimhäute bei äußerster passiver Bewegung und der aktiven Bewegungslinie liegt. Die übermäßigen passiven Bewegungen beim Abdrucknehmen geben diese Zone unrichtig wieder, da ihre obere Grenze, die aktive Bewegungslinie, fehlt. Sie sind daher nicht nur unnötig, sondern auch unrichtig. Ob die Zone der relativen Motilität, die aus der gut verschieblichen Submucosa der Mucosa vestibuli gebildet wird, in ausreichendem Maße der Prothese folgen kann, ist sehr durch die Kieferform bedingt. In Fig. a wird es schwer sein, den Ventilrandschluß der Prothese zu erhalten, da keine senkrechte oder annähernd senkrechte Gleitfläche wie bei b vorhanden ist oder gar wie bei c eine Annäherung von Prothese und Kiefer stattfindet.

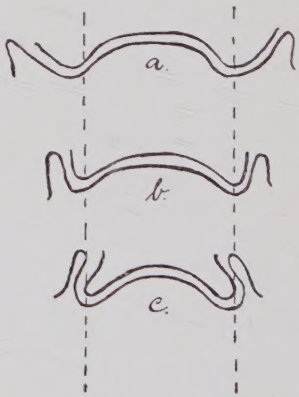

Köhler unterscheidet folgende Formen des Alveolarkammes:
a) günstige, tragfähige



b) ungünstige, wenig tragfähige

kolbig, kantig, faltige (bewegliche), muldenförmig[4]).

Günstige Formen zur Erhaltung des Ventilrandschlusses lassen danach keinen Schluß auf die Tragfähigkeit der Kiefer zu, jedoch wird die Sicherung des Ventilrandschlusses als wichtiger erachtet werden müssen, da die Prothese ja von dem gesamten Tegument mit getragen wird.

Art und Menge des Speichels sind insofern von Bedeutung als dünner Speichel eine schlechtere Ventilrandabdichtung liefert als dicker, zähflüssiger Speichel.

Im folgenden soll der Saugeffekt nach einigen Abdruckverfahren gemessen werden. Der Arbeitsgang ist dabei folgender gewesen. Vom Oberkiefer wird mindestens ein Gipsfunktionsabdruck nach Rehm oder Precht und ein Guttaperchaabdruck nach Spreng genommen. Hiernach werden Prothesen bzw. Basisplatten mit Bißwällen angefertigt. Der Saugeffekt wird durch Anhängen von Gewichten in der Prämolarengegend gemessen. Bei allen Prothesen, totalen oberen und unteren, soweit von mir hergestellt, ist auch die Funktionstüchtigkeit geprüft worden. Der Oberkiefer muß dabei möglichst horizontal gelagert sein, sodaß ein senkrechter Zug durch die Gewichte erzeugt wird. Die Saugfunktion tritt bekanntlich erst in Tätigkeit, wenn die Prothese in einer vom Kiefer abziehenden Richtung beansprucht wird. Precht schreibt[6]): „Jede Prothese mit guter Randabdichtung ist ein Teil einer latenten Unterdruckkammer, die durch die Anlagerungsflächen der Kieferschleimhaut ergänzt wird. Die latente Form, bei der der Unterdruck und damit der atmosphärische Gegendruck erst während der Funktion der Prothese wirksam wird (wenn also Kaudruck- und andere Kräfte die Prothese von ihrer Unterlage abzuziehen trachten), ist die biologisch günstigste, weil im Ruhezustand alle Reize, wie sie der Unterdruck auf lebendes Gewebe stets ausübt, ausgeschaltet wird".

Zur weiteren Veranschaulichung der Versuche wurden einige Daten graphisch dargestellt.

1. Die Höhe des Alveolarkammes, d. h. vom Alveolarkamm bis zur aktiven Motilitätsgrenze, also einschließlich der relativen Motilitätszone, gemessen.
2. Die Gaumenwölbung in der Verbindungslinie Tuber-Tuber.
3. Die Höhe der Gaumenwölbung im Medianschnitt des Gaumendaches.

Die Messungen wurden von einer Ebene aus vorgenommen, die durch die drei höchsten Punkte des jeweiligen Alveolarkammes gelegt war und zwar in einem Abstand von je 0,5 cm.

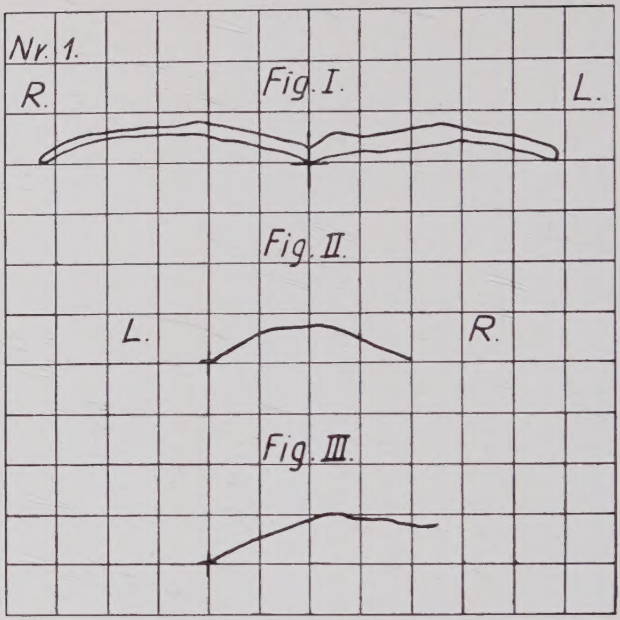

Nr. 1. Hameln, den 3. 8. 38.

Herr Karl v. Hagen, Erfurt, Cyriakstr. 36, 68 Jahre.

Kieferbeschreibung.

Schleimhautbefund: Von der Papilla incisiva zum Palatum molle hin ist die Raphe palati zu einer etwa 0,5 mm langen und 0,2 mm breiten, harten, gering hervorspringenden Knochenpartie verbreitert, die von sehr straffer Schleimhaut bedeckt ist. Die Raphe palati verläuft selbst unnachgiebig, ein wenig tiefer gelagert als die angrenzenden Schleimhautgebiete der Glandulae palatinae, weiter zum Palatum molle. Die übrige Schleimhautbedeckung verhält sich in physiologischer Weise. Die Wangenweichteile setzen mit ihren Muskelzügen oft sehr tief an und sind in ihren extremen Bewegungen sehr unterschiedlich. Nicht nur die absolute Beweglichkeit der Schleimhautansätze sondern auch die relative, begrenzte Beweglichkeit ist sehr groß. Die Zone der relativen Motilität beträgt bis zu 3 mm, was bei dem nur sehr flachen Kieferkamm doch als beträchtlich angesehen werden muß.

Kiefergestaltung: Gemäß des Alters des Patienten ist der Kieferkamm nur wenig erhaben und das Gaumendach nur wenig gewölbt. Es handelt sich um einen schon stark atrophierten Alveolarknochen. Es sind keine unter sich gehende Stellen vorhanden. Der Patient ist schon lange Prothesenträger.

Saugeffekt nach der Abdruckmethode von:

Precht	50 g
Rehm	20 g
Spreng	170 g

Funktionstüchtigkeit: gut.

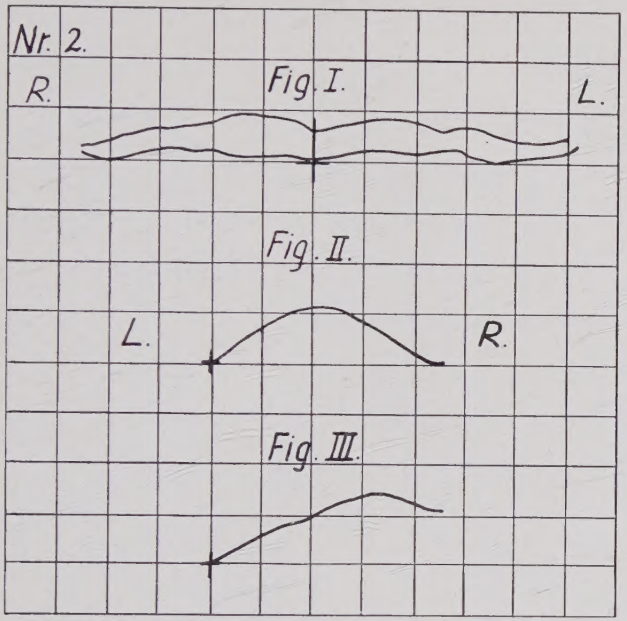

Nr. 2. Hameln, den 3. 8. 38.

Frau Auguste v. Hagen, Erfurt, Cyriakstr. 36, 61 Jahre.

Kieferbeschreibung.

Schleimhautbefund: Im Gebiet der früheren $\frac{3|3}{}$ ist der Alveolarfortsatz in seinem oberen Teil mit verschiebbaren Schleimhautwülsten bedeckt, die 2—4 mm Höhe erreichen. Sonst ist die Schleimhaut wenig mehr als physiologisch komprimierbar. Die Bänderansätze der Muskulatur befinden sich weit oberhalb des Alveolarkammes. Es sind keine harten Stellen am Gaumen vorhanden. Die absolute Beweglichkeit der Wangenschleimhaut mit ihren Bänderansätzen ist nicht groß und die relative, begrenzte Motilität ist auch gering, etwa 1—2 mm.

Kiefergestaltung: Der Kiefer ist gut erhalten. Die vorderen beweglichen Schleimhautpartien des Alveolarkammes lassen an der Prothese leicht unter sich gehende Stellen auftreten. Patient ist schon lange Prothesenträger.

Saugeffekt nach der Abdruckmethode von:

Precht	255 g
Rehm	250 g
Spreng	210 g

Funktionstüchtigkeit: gut.

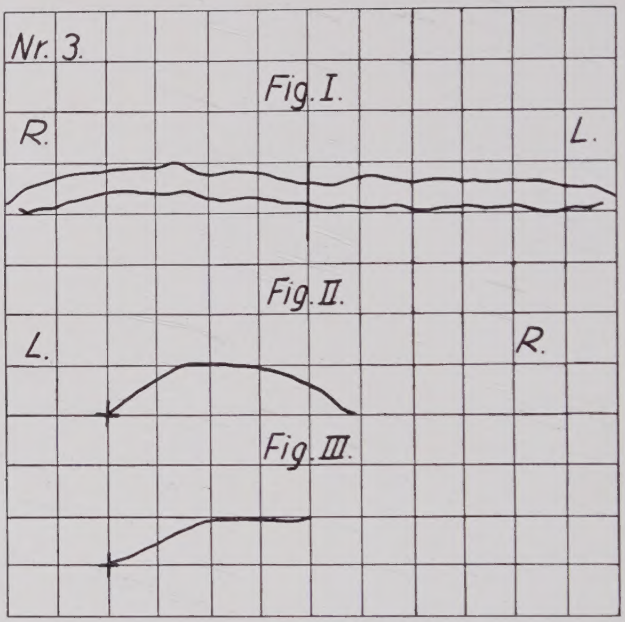

Nr. 3. Hameln, den 3. 10. 38.

Herr August König, Hameln, Deisterstr. 86, 63 Jahre.

Kieferbeschreibung.

Schleimhautbefund: Die Schleimhaut ist im ganzen straff und gering nachgiebig, wenige Rugae palatinae und dieselben kaum hervortretend. Von der Papilla incisiva nach rückwärts tritt die Raphe palati etwa 0,4 mm lang gering erhaben hervor. Die Muskelzüge der Wangenweichteile treten scharf hervor und reichen an einigen Stellen bei extremen Bewegungen bis fast auf den Alveolarkamm. Die Zone der relativen Motilität ist allgemein 1—2 mm breit.

Kiefergestaltung: Der Alveolarkamm ist noch gut erhalten. Nach den Tubera zu werden sie etwas flacher und die Tubera selbst sind dementsprechend nur wenig erhaben. Der Patient ist schon lange Prothesenträger.

Saugeffekt nach der Abdruckmethode von:

Precht	220 g
Rehm	222 g
Spreng	212 g

Funktionstüchtigkeit: gut.

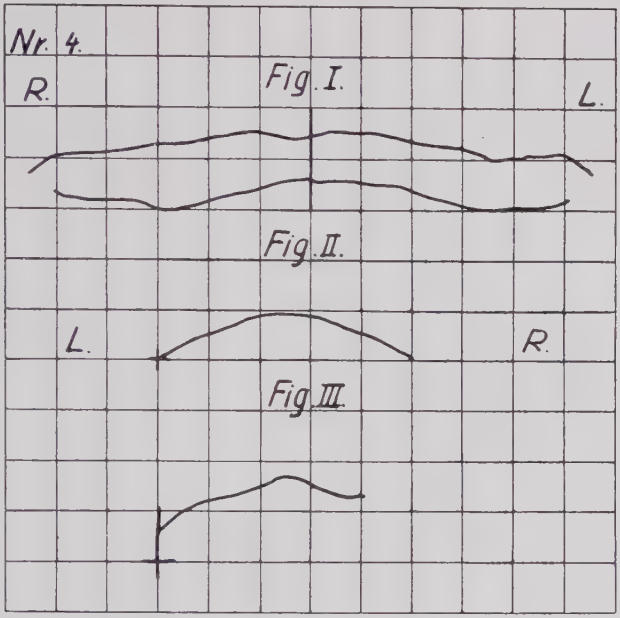

Nr. 4. Hameln, den 4. 10. 38.

Frau Auguste Oelpke, Hameln, Ruthenstr. 11, 61 Jahre.

Kieferbeschreibung.

Schleimhautbefund: Der Schleimhautbezug des Oberkiefers ist soweit es sich um den Alveolarkamm handelt straff, unnachgiebig, sonst physiologisch. Die Muskelansätze der Wangenweichteile liegen ziemlich hoch. In der Gegend des 6| reicht ein Weichteilzipfel etwa 3 mm weit herab, im Gebiet der ehemaligen Schneidezähne ist der Alveolarkamm mäßig nach außen geneigt. Die Zone der relativen Motilität beträgt 2—3 mm.

Kiefergestaltung: Der Alveolarkamm ist sehr gut erhalten, aber er ist sehr breit, besonders im Molarengebiet. Die Patientin ist schon lange Jahre Prothesenträger.

Saugeffekt nach der Abdruckmethode von:

Precht	332 g
Rehm	250 g
Spreng	50 g

Funktionstüchtigkeit: gut.

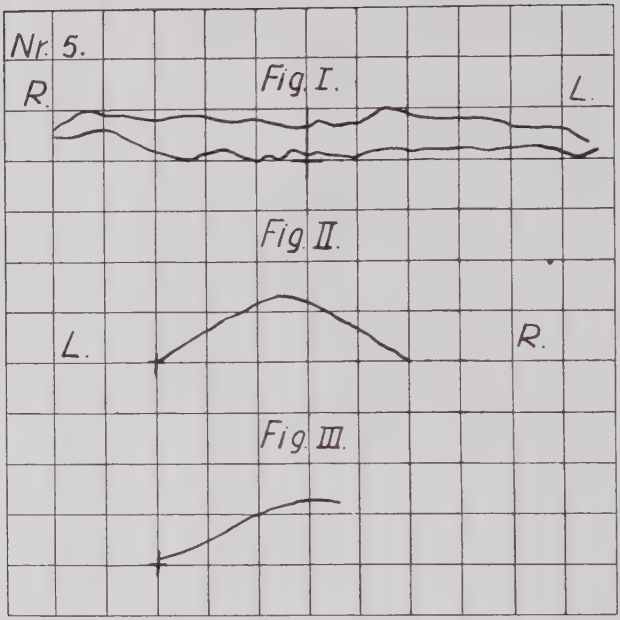

Nr. 5. Hameln, den 4. 10. 38.

Herr Peter Körfer, Hameln, Deisterstr. 54, 33 Jahre.

Kieferbeschreibung.

Schleimhautbefund: Die Schleimhaut des Oberkiefers ist gut nachgiebig, sehr tiefe Furchen zeigt sie am Gaumendach. Einige Schleimhautteile sind dem Alveolarkamm beweglich aufgelagert. Vereinzelte Stellen des Alveolarkammes sind mit straffer Schleimhaut bedeckt. Die Ansätze der Wangenmuskulatur liegen verhältnismäßig hoch. Die relative Motilität beträgt 1—2 mm.

Kiefergestaltung: Vor einem Jahr wurden mehrere Zähne extrahiert, daher noch verschiedener Schleimhautbezug und verschiedene Höhen des Alveolarkammes. Der Alveolarkamm ist mäßig hoch, im Frontgebiet leicht nach außen geneigt. Hoher komprimierter Gaumen.

Saugeffekt nach der Abdruckmethode von:

Precht	465 g
Rehm	380 g
Spreng	170 g

Funktionstüchtigkeit: gut.

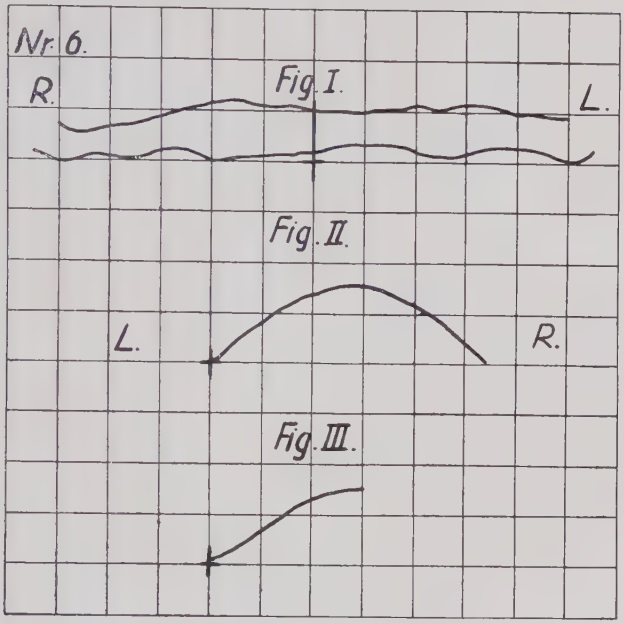

Nr. 6. Hameln, den 3. 10. 38.

Herr Ernst Sandvoß, Voremberg/Hameln, 42 Jahre.

Kieferbeschreibung.

Schleimhautbefund: Die Kieferschleimhaut ist etwas mehr als physiologisch nachgiebig. Zone der Glandulae palatinae mehr als physiologisch kompressibel. Alveolarkammgebiet links etwas festeren Schleimhautbezug als rechts. Die Muskelansätze liegen hoch. Die Zone der relativen Motilität beträgt 2—3 mm.

Kiefergestaltung: Der Alveolarkamm ist gut erhalten, der Gaumen gut gewölbt. Patient seit einigen Jahren Prothesenträger.

Saugeffekt nach der Abdruckmethode von:

Precht	720 g
Rehm	620 g
Spreng	750 g

Funktionstüchtigkeit: gut.

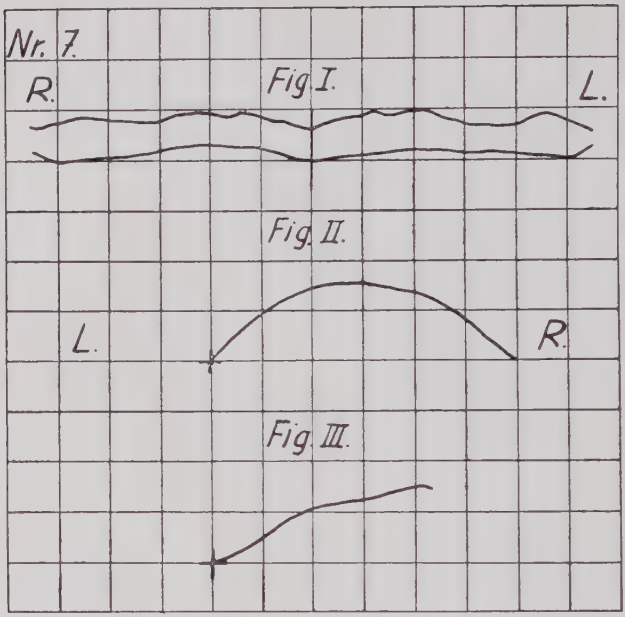

Nr. 7.

Fräulein Luise Werner, Hameln, Wettorstr. 13, 48 Jahre.

Kieferbeschreibung.

Schleimhautbefund: Die Schleimhautbedeckung des Oberkiefers ist zum größten Teil straff. Beiderseits der Raphe palati im hinteren Teil des harten Gaumens erhebt sich ein nur mit sehr straffer Schleimhaut bedeckter harter Knochenwulst. Die Wangenweichteile lassen ihre Muskelansätze hoch am Alveolarkamm ansetzen. Die Zone der relativen Motilität beträgt etwa 2 mm, an einigen Stellen 4 mm.

Kiefergestaltung: Der Alveolarkamm ist gut erhalten, breit, seine Höhe ist beträchtlich. Der Gaumen ist gut gewölbt. Der Alveolarfortsatz hat im 1. und 2. Molarengebiet buccal und palatinal ziemlich steile Begrenzungsflächen. Patientin ist schon lange Prothesenträger.

Saugeffekt nach der Abdruckmethode von:

Precht	120 g
Rehm	170 g
Spreng	1850 g

Funktionstüchtigkeit: gut.

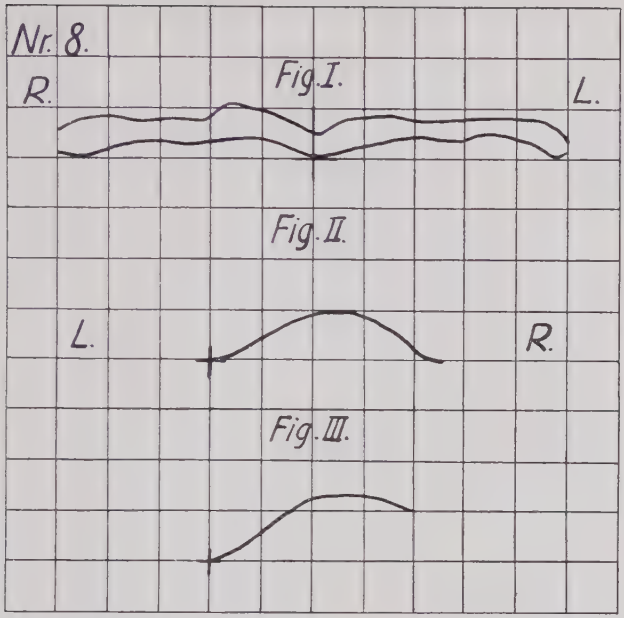

Nr. 8. Hameln, den 28. 9. 38.

Fräulein H. Rapke, Hameln, Gr. Hofstr. 12, 62 Jahre.

Kieferbeschreibung.

Schleimhautbefund: Die Schleimhaut ist von fester Beschaffenheit. Gut erhaltene Ruguae transversae. Die Raphe palati erhebt sich hart tastbar im mittleren Teil des Gaumendaches. Die beiderseits der Raphe palati gelegenen Glandulae palatinae schaffen etwas mehr kompressible Stellen. Die relative Motilität beträgt etwa 2 mm.

Kiefergestaltung: Noch gut erhaltener Alveolarkamm, auch gute Gaumenwölbung vorhanden. Linkes Tuber ist schwächer als rechts vorhanden. Patient schon länger Prothesenträger.

Saugeffekt nach der Abdruckmethode von:

Precht	1332 g
Rehm	1205 g
Spreng	2070 g

Funktionstüchtigkeit: gut.

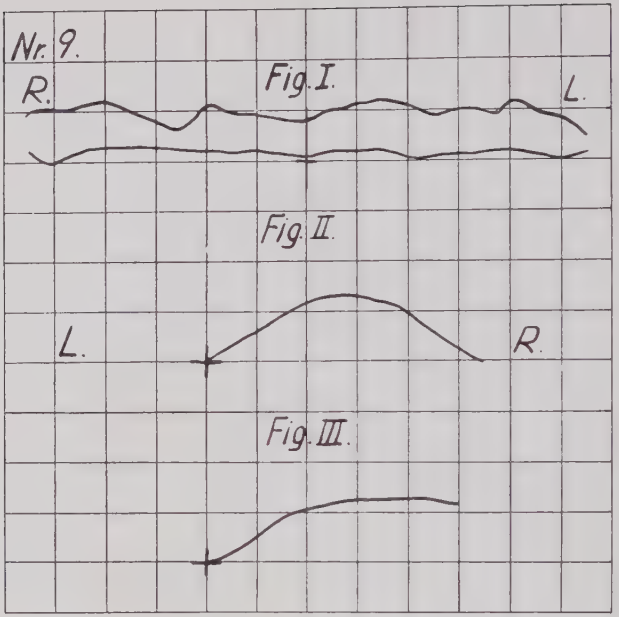

Nr. 9. Hameln, den 27. 9. 38.

Frau M. Lange, Hameln, Luisenstr. 13, 43 Jahre.

Kieferbeschreibung.

Schleimhautbefund: Der Schleimhautbezug des Oberkiefers ist nahezu physiologisch. Im hinteren Teil des harten Gaumens befindet sich längs der Raphe palati beiderseits je eine harte, kleine Knochenpartie. Die Muskelbänder der Wange inserieren stellenweise tief am Alveolarkamm. Die relative Motilität beträgt etwa 2—3 mm.

Kiefergestaltung: Gut erhaltener Alveolarkamm, Gaumendach gut gewölbt. Patientin erst kurze Zeit Prothesenträger.

Saugeffekt nach der Abdruckmethode von:

Precht	100 g
Rehm	110 g
Spreng	1150 g

Funktionstüchtigkeit: gut.

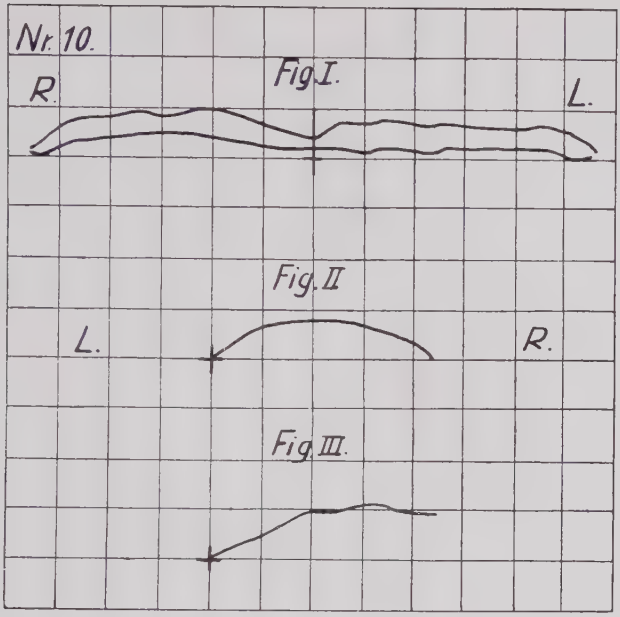

Nr. 10. Hameln, den 15. 10. 38.

Herr Wilh. Meyer, Varenholz, 67 Jahre.

Kieferbeschreibung.

Schleimhautbefund: Die Oberkieferschleimhaut ist von gut nachgiebiger Beschaffenheit. Im rückwärtigen Teil der Raphe palati ist eine gering hervortretende unnachgiebige Zone von etwa 2—3 mm Länge und geringer Breite. Die Muskelzüge treten scharf hervor, jedoch setzen sie nicht allzutief am Alveolarkamm an. Die Zone der relativen Motilität beträgt 1—2 mm.

Kiefergestaltung: Gut erhaltener und gut gewölbter Kiefer, im Frontzahngebiet ist der Alveolarfortsatz leicht nach außen geneigt. Der Patient ist schon mehrere Jahre Prothesenträger.

Saugeffekt nach der Abdruckmethode von:

Precht	217 g
Rehm	200 g
Spreng	162 g

Funktionstüchtigkeit: gut.

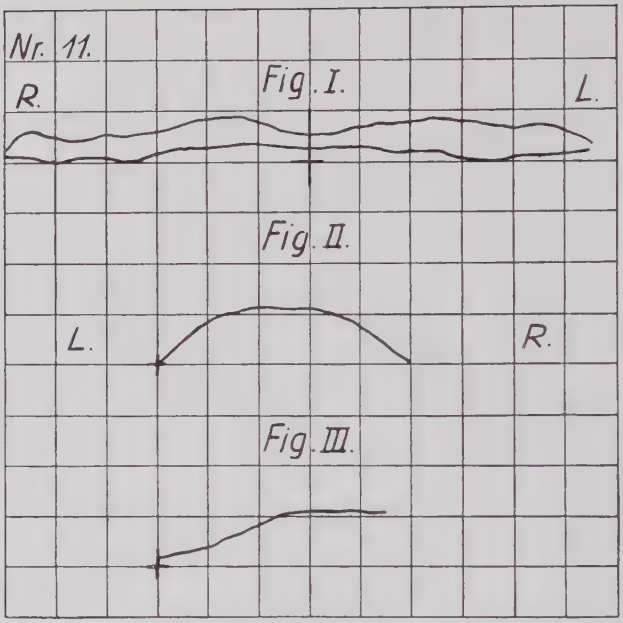

Nr. 11. Hameln, den 16. 11. 38.

Frau Klara Hummeltenberg, Köln, Zollstockweg 2, 80 Jahre.

Kieferbeschreibung.

Schleimhautbefund: Die Zonen der Glandulae palatinae sind gut komprimierbar. Die Raphe palati ist im rückwärtigen Teil 3—4 mm unnachgiebig. Der übrige Schleimhautbezug ist physiologisch. Die Muskelbänder reichen tief herab. Die Zone der relativen Motilität beträgt 2—3 mm.

Kiefergestaltung: Der Kieferkamm und das Gaumendach sind im vorderen Teil sehr flach, im rückwärtigen Teil sind die beiden Alveolarfortsätze mehr breit als hoch. Die Patientin ist schon lange Prothesenträger.

Saugeffekt nach der Abdruckmethode von:

Precht . . . . 50 g
Rehm nicht gemessen
Spreng . . . . 950 g

Funktionstüchtigkeit: gut.

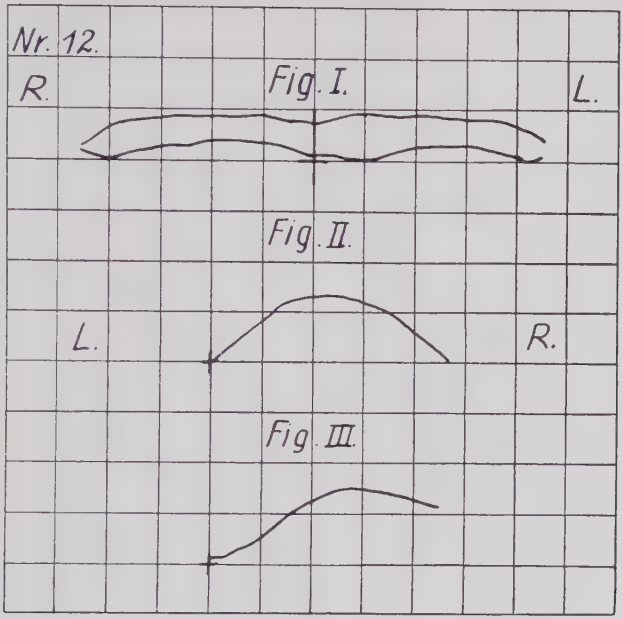

Nr. 12. Hameln, den 17. 10. 38.

Frau Aug. Neumann, Hameln, Fischbeckerstr. 25, 52 Jahre.

Kieferbeschreibung.

Schleimhautbefund: Die Schleimhaut des Oberkiefers ist etwas mehr als physiologisch nachgiebig. Etwa in der Mitte der Raphe palati befindet sich eine 4—5 mm lange und 5—7 mm breite harte Stelle. Die Ansätze der Wangenmuskulatur liegen verhältnismäßig hoch am Alveolarfortsatz. Die Zone der relativen Motilität beträgt 2—3 mm.

Kiefergestaltung: Der Alveolarkamm ist frei von Insertionsstellen der Wangenmuskulatur. Der Alveolarfortsatz ist gut erhalten, gut gewölbter Gaumen. Die seitlichen Begrenzungsflächen des Alveolarfortsatzes sind recht steil, sie bieten der Randschlußlinie eine günstige Gleitfläche. Die Patientin ist schon lange Prothesenträger.

Saugeffekt nach der Abdruckmethode von:

Precht	625 g
Rehm	600 g
Spreng	1470 g

Funktionstüchtigkeit: gut.

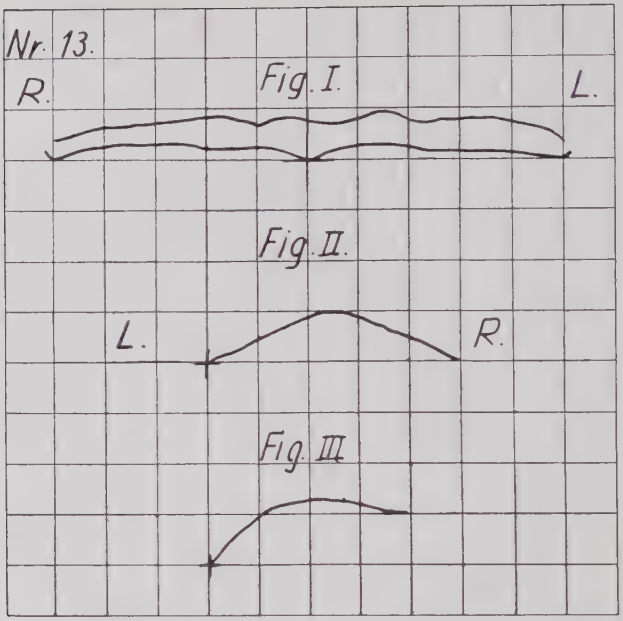

Nr. 13. Hameln, den 18. 10. 38.

Frau Luise Knöner, Varenholz 34, 77 Jahre.

Kieferbeschreibung.

Schleimhautbefund: Der Schleimhautbezug des Oberkiefers ist als physiologisch anzusehen. Die Zone der relativen Motilität beträgt 1—2 mm.

Kiefergestaltung: Der Alveolarfortsatz ist gut erhalten, der Gaumen ist normal gewölbt. Im ehemaligen Frontzahngebiet ist der Alveolarfortsatz leicht nach außen geneigt. Patientin ist keine Prothesenträgerin.

Saugeffekt nach der Abdruckmethode von:

Precht . . . . 270 g
Rehm nicht gemessen
Spreng . . . . 70 g

Funktionstüchtigkeit: —.

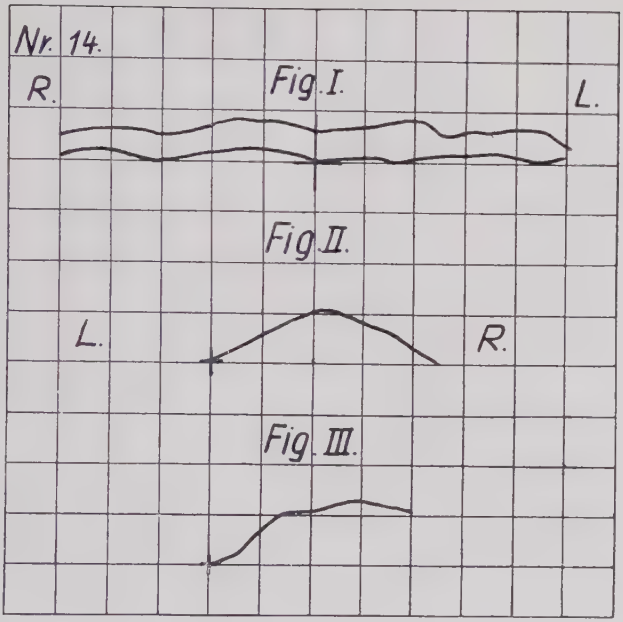

Nr. 14. Hameln, den 19. 10. 38.

Herr Heinr. Bergmeier, Langenholzhausen, 43 Jahre.

Kieferbeschreibung.

Schleimhautbefund: Die Schleimhaut ist in den seitlichen Gebieten des harten Gaumens sehr nachgiebig, horizontal gering verschieblich, sonst mehr als physiologisch komprimierbar. Die relative Motilität beträgt 3—4 mm.

Kiefergestaltung: Der Alveolarfortsatz ist gut erhalten. Das Gaumendach ist verhältnismäßig breit, weniger gut gewölbt. Gering ausgeprägte Tuber. Der Patient ist seit einiger Zeit Prothesenträger.

Saugeffekt nach der Abdruckmethode von:

Precht	560 g
Rehm	570 g
Spreng	1550 g

Funktionstüchtigkeit: gut.

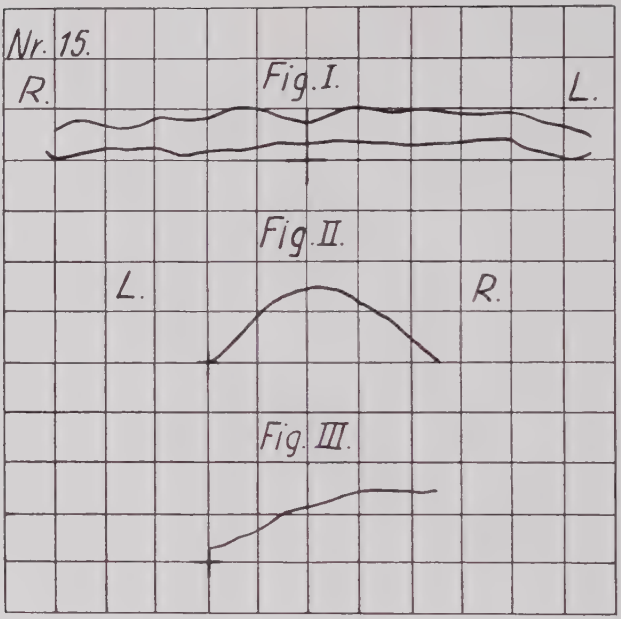

Nr. 15. Hameln, den 20. 10. 38.

Herr H. Bredow, Varenholz i. L., 28 Jahre.

Kieferbeschreibung.

Schleimhautbefund: Die Schleimhaut des Oberkiefers ist sehr nachgiebig. Es sind keine harten Stellen vorhanden. Die Muskelansätze sind je nach ihrer Beanspruchung sehr variabel in ihren Insertionsstellen. Die Zone der relativen Motilität beträgt etwa 3—4 mm.

Kiefergestaltung: Das Gaumendach ist gut gewölbt, der Alveolarfortsatz gut erhalten, stark ausgeprägte Plicae transversae. Der Patient ist erst kurze Zeit Prothesenträger, 12 Wochen nach der Extraktion.

Saugeffekt nach der Abdruckmethode von:

Precht . . . . 350 g
Rehm nicht gemessen
Spreng . . . . 70 g

Funktionstüchtigkeit: gut.

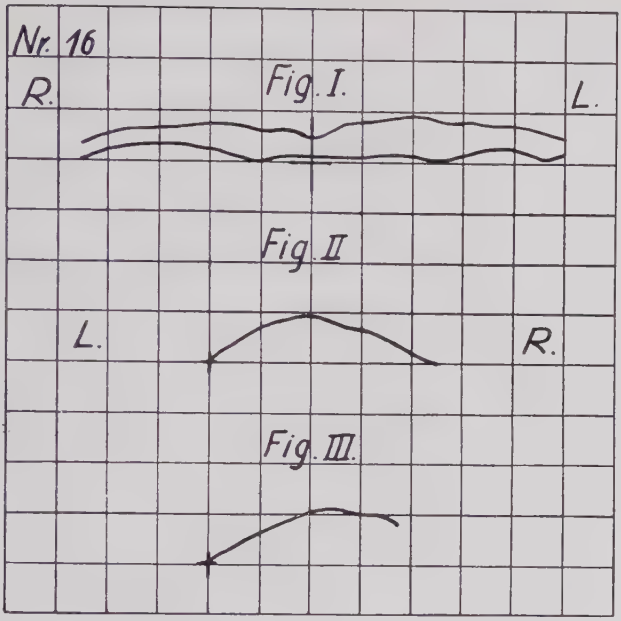

Nr. 16. Hameln, den 21. 10. 38.

Frau Auguste Parin, Langenholzhausen, 52 Jahre.

Kieferbeschreibung.

Schleimhautbefund: Eine gut nachgiebige Schleimhaut ist vorhanden. Es sind keine harten Stellen durchzutasten. Im Gebiet der ehemaligen Frontzähne sind dem Alveolarkamm bewegliche Schleimhautpartien aufgelagert. Die Muskelansätze liegen genügend hoch. Die Zone der relativen Motilität beträgt 1—2 mm.

Kiefergestaltung: Es handelt sich hier um einen gut erhaltenen Alveolarfortsatz, ein mäßig gewölbtes Gaumendach. Im Frontgebiet ist der Alveolarfortsatz ein wenig nach außen geneigt. Die Patientin ist schon einige Jahre Prothesenträger.

Saugeffekt nach der Abdruckmethode von:

Precht	1750 g
Rehm	1600 g
Spreng	50 g

Funktionstüchtigkeit: gut.

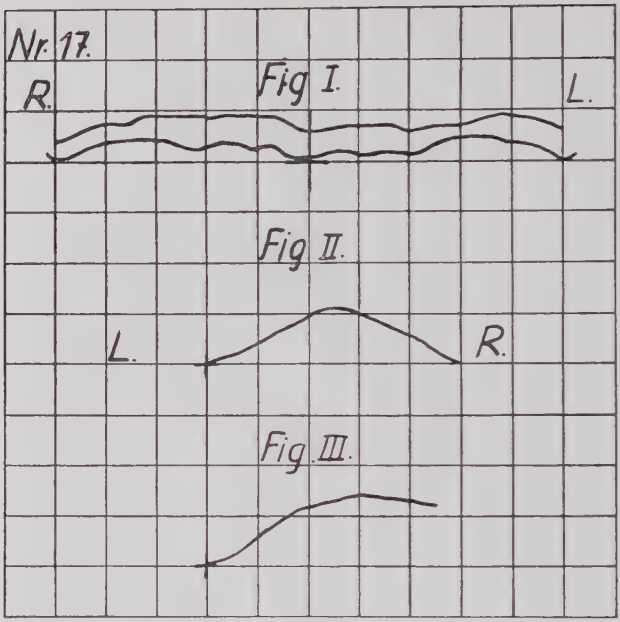

Nr. 17. Hameln, den 22. 10. 38.

Herr Heinr. Frevert, Stemmen i. L., 36 Jahre.

Kieferbeschreibung.

Schleimhautbefund: Die Schleimhaut befindet sich in physiologischem Zustand. Die Muskelzüge der Wangenmuskulatur sind nicht sehr hoch ansetzend. Die Zone der relativen Motilität beträgt 1—2 mm.

Kiefergestaltung: Der Alveolarfortsatz ist gut erhalten, das Gaumendach ist gut gewölbt, starke Plicae transversae. Der Patient ist erst kurze Zeit Prothesenträger.

Saugeffekt nach der Abdruckmethode von:

Precht . . . . 250 g
Rehm nicht gemessen
Spreng . . . . 230 g

Funktionstüchtigkeit: gut.

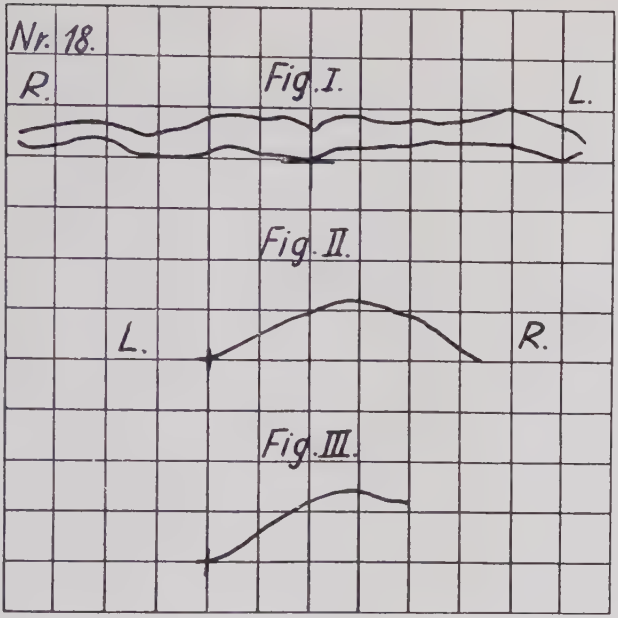

Nr. 18. Hameln, den 23. 10. 38.

Frau A. Siever, Varenholz, 43 Jahre.

Kieferbeschreibung.

Schleimhautbefund: Die Schleimhaut des Oberkiefers ist ziemlich straff. In der vorderen Hälfte des Gaumendaches tritt die Raphe palati als harte Stelle hervor und zwar in einer Länge von etwa 12—14 mm und 4—5 mm Breite. Die Muskelzüge haben ihre Insertionstelle rechts nahe dem Alveolarkamm. Die Zone der relativen Motilität beträgt 3—4 mm.

Kiefergestaltung: Der Alveolarfortsatz ist gut erhalten, aber im Frontgebiet nach außen geneigt. Der Gaumen ist gut gewölbt. Der Patient ist erst kurze Zeit Prothesenträger.

Saugeffekt nach der Abdruckmethode von:

Precht	200 g
Rehm	210 g
Spreng	50 g

Funktionstüchtigkeit: gut.

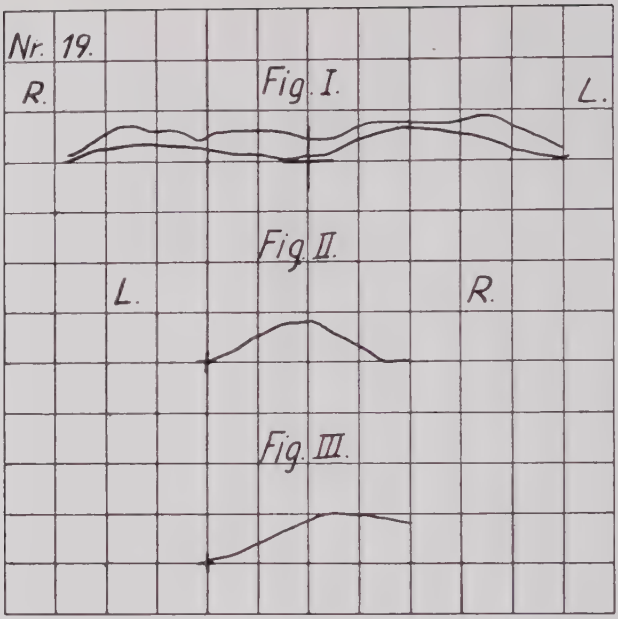

Nr. 19. Hameln, den 24. 10. 38.

Herr Arnold Eles, Hessendorf, 69 Jahre.

Kieferbeschreibung.

Schleimhautbefund: Die Schleimhaut ist etwas mehr als physiologisch nachgiebig, die Insertionstellen der Wangenmuskulatur liegen fast auf dem Alveolarkamm. Einige bewegliche Schleimhautpartien sind dem Alveolarkamm im Frontgebiet aufgelagert. Die Zone der relativen Motilität beträgt 2—3 mm.

Kiefergestaltung: Der Alveolarfortsatz ist stark atrophiert und das Gaumendach flach gewölbt. Der Patient ist schon mehrere Jahre Prothesenträger.

Saugeffekt nach der Abdruckmethode von:

Precht	120 g
Rehm	125 g
Spreng	45 g

Funktionstüchtigkeit: genügend.

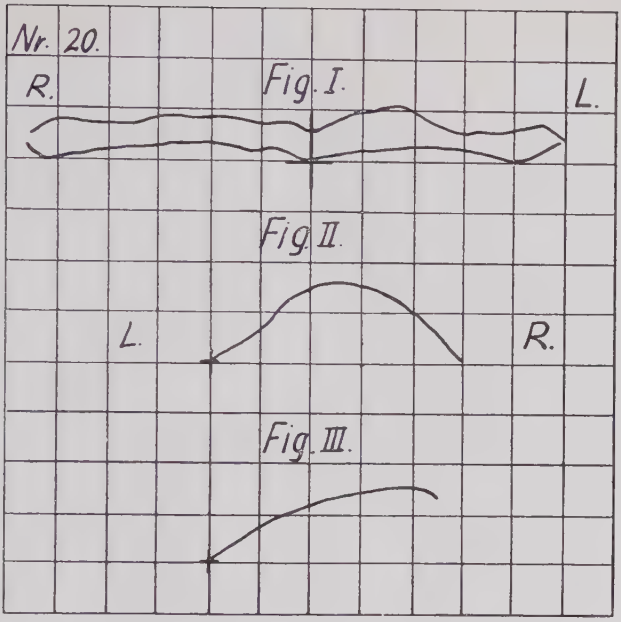

Nr. 20. Hameln, den 25. 10. 38.

Frau Emma Eles, Hessendorf, 63 Jahre.

Kieferbeschreibung.

Schleimhautbefund: Die Schleimhaut ist von physiologischer Beschaffenheit. Es lassen sich keine harten Stellen durchtasten, die Muskelansätze der Wangenmuskulatur liegen verhältnismäßig weit vom Alveolarkamm entfernt. Die Zone der relativen Motilität beträgt 1—2 mm.

Kiefergestaltung: Der Gaumen ist gut gewölbt, der Alveolarfortsatz ist gut erhalten, aber im Frontgebiet deutlich nach außen geneigt. Die Tuber sind gut ausgebildet. Die Patientin ist schon lange Jahre Prothesenträger.

Saugeffekt nach der Abdruckmethode von:

Precht	2550 g
Rehm	2250 g
Spreng	650 g

Funktionstüchtigkeit: gut.

Tabellarische Zusammenfassung.

No.	Kieferform	Schleimhautbefund	Saugeffekt in g			rel. Motilität in mm	Funktion
			Precht	Rehm	Spreng		
1.	atroph. Kieferkamm, flach	harte Raphe pal. Weichteilansätze teils tiefliegend	50	20	170	3	gut
2.	gut erhalten, leicht unter sich gehende Stelle	bewegl. Schleimh.-teile aufAlveol.-kamm physio.	255	250	210	1—2	gut
3.	gut erhalten	straff, Muskelzüge tief, scharf ansetzend	220	222	212	1—2	gut
4.	gut erhalten, sehr breit Front nach außen geneigt	straff, Weichteilzipfel tief herabreichend	332	250	50	2—3	gut
5.	gut erhalten, Front nach außen geneigt	unterschiedlich, bewegl. Schleimhautteile auf Alveol.-kamm	465	380	170	1—2	gut
6.	gut erhalten	physiologisch, hohe Muskelansätze	720	620	750	2—3	gut
7.	gut erhalten, breit	straff, rückwärt. Teil harter Wulst	120	170	1850	2	gut
8.	gut erhalten	fest, Raphe pal. Mitte hart	1332	1205	2070	2	gut
9.	gut erhalten	fast physiol. Festigkeit tiefe Muskelansätze	100	110	1150	2—3	gut
10.	gut erhalten, leicht nach außen geneigt	gut nachgiebig, kl. harte Stelle	217	200	162	1—2	gut
11.	flach	gut nachgiebig, tiefe Muskelansätze	50	nicht gem.	950	2—3	gut
12.	gut erhalten	physiol. kl. harte Stelle	625	600	1470	2—3	gut
13.	gut erhalten, leicht nach außen geneigt	physiologisch	270	nicht gem.	70	1—2	—
14.	gut erhalten	sehr nachgiebig	560	570	1550	3—4	gut
15.	gut erhalten	sehr nachgiebig, 12 Wochen nach Extraktion	350	nicht gem.	70	3—4	gut
16.	gut erhalten, etwas nach außen geneigt	wenig mehr als physiol. nachgiebig	1750	1600	50	1—2	gut
17.	gut erhalten	physiologisch	250	nicht gem.	230	1—2	gut
18.	gut erhalten, nach außen geneigt	straff, harte Stelle	200	210	50	3—4	gut
19.	atroph. Kiefer	physiologisch, Frontgebiet verschiebl. Schleimhautpartien aufgelagert	120	125	45	2—3	genügd.
20.	gut erhalten, nach außen geneigt	physiologisch	2550	2550	650	1—2	gut

Wie aus letzter Zusammenstellung sich zeigt, ist es kaum möglich für jede Kieferart eine besondere Abdruckart festzulegen. Hierzu sagt Precht[6]): „Es gibt keine Abdruckmethode und wird keine geben, mit der man in jedem Falle zufriedenstellende Resultate erzielen kann. Man bedenke, daß für die gute Funktion einer Prothese zahlreiche Vorbedingungen erfüllt sein müssen, nicht nur ein guter Abdruck. Ein einfacher Gipsabdruck im Anschluß an geschickte chirurgische Formung des Kiefers wird stets ein besseres funktionelles Resultat ergeben, als die raffinierteste Abdruckmethode bei anatomisch ungünstiger Kieferform. Als Paradigma gilt hier wiederum der lappige und auch der stark unter sich gehende Alveolarkamm". Es muß der Praxis überlassen bleiben, die Entscheidung für jeden gegebenen Fall zu treffen, wenn auch gewisse Richtlinien gegeben werden können. Die Berliner Schule gibt folgende Einteilung für Kieferart und Abdruckmethode.

„Bei gut erhaltenem Alveolarfortsatz und gleichmäßiger Widerstandsfähigkeit der Schleimhaut nehmen wir einen anatomischen, einfachen Gipsabdruck. Bei stärkerer Resorption des Kiefers und des Alveolarfortsatzes und tief herunterreichenden Weichteilansätzen kommt bei gleichzeitig vorhandener widerstandsfähiger, weniger nachgiebiger Schleimhautbedeckung der funktionelle Gipsabdruck, der Gipsfutterabdruck zur Durchführung.

Ist dagegen das von der Platte zu bedeckende Gewebe weniger widerstandsfähig und in seiner Nachgiebigkeit stark unterschiedlich, so halten wir plastische Materialien, wie Kerrmasse oder ähnliche Massen oder Guttapercha in Plattenform für die Abdrucknahme für geeigneter, da sie dem Gewebe während der Abformung mehr Widerstand entgegensetzen können als der in sahniger Konsistenz angewandte Gipsbrei."

Balters[1]) dagegen verzichtet bewußt auf die Anwendung von Gips und nimmt nur Kompositionsmassen, deren Anwendung er so festlegt: Guttapercha vornehmlich bei dünner Schleimhautbedeckung, und dann bei schmalem, flachem Alveolarfortsatz, also weitgehender Resorption, bei dem die Lippe auch schon stark einwärts geneigt ist, in allen anderen Fällen Kompositionsmassen mit Druckausgleich durch Oblaten.

Es kann nicht Aufgabe dieser Arbeit sein, die einzelnen Abdruckverfahren an sich auf ihre Brauchbarkeit gegen einander abzuwägen oder abzugrenzen, sondern zu zeigen, daß bei ein und demselben Kiefer doch die eine oder andere Methode zu einem besseren Saugeffekt führt.

Aus dem Gesamtproblem der Funktionsprothese beschäftigt sich diese Arbeit lediglich mit dem Saugeffekt als Teilproblem, um an konkreten Zahlenwerten zu zeigen, wie sich die verschiedenen Kiefer-

formen zum Saugeffekt verhalten. Die graphischen Darstellungen und die Kieferbeschreibungen sollen die Zahlenwerte verständlicher erscheinen lassen, um so mehr als solche in dem uns zugänglichen Schrifttum bisher nicht zu finden sind.

Ist ein gutes Adhärieren der Prothese zu ihrer Brauchbarkeit schon nötig, so ist dieses doch nur ein Punkt, um sie zu einem vollwertigen Ersatz werden zu lassen. Außerdem müssen alle Gesetze der Stabilisierung streng beachtet werden, um von einem Dauererfolg sprechen zu können. Wie bekannt, hindert die Saugefunktion die Prothese nicht bei flachen Kiefern Schubbewegungen auszuführen.

Die Unterfütterungsmethoden erstreben nach denselben Gesichtspunkten unter Verwendung der vorhandenen Prothesen auch eine Saugefunktionsprothese.

Wie meine Versuche zeigen, kann ich mich im wesentlichen der Einteilung der Kiefer und deren Schleimhautbeschaffenheit der Berlinder Schule anschließen. Bezüglich der Randgestaltung möchte ich zu Balters Forderung, die Prothese 2 mm oberhalb der Ansatzstelle der Wangenschleimhaut endigen zu lassen, bemerken, daß sich am besten die Ansatzlinie der Wangenschleimhaut bei der Gestaltung des individuellen Abdrucklöffels durch extreme passive Bewegungen feststellen läßt und daß sich dann leicht ein etwa 2 mm breiter Wachsstreifen auf den Abdruckrand auftragen läßt, sodaß der Abdrucklöffel die richtige Höhe hat. Der mit diesem Löffel angefertigte Abdruck kann die Umschlagfalte nie zu hoch wiedergeben. Es erübrigt sich dann auch beim Abdrucknehmen noch extreme oder starke passive Bewegungen auszuführen. Wie sich aus den Aufzeichnungen ergibt, liegt Balters obere Prothesengrenze innerhalb der von mir bezeichneten „relativen Motilitätszone".

Aus der Zusammenstellung ist ferner ersichtlich, daß es in den meisten Fällen möglich ist, einen Saugeffekt von etwa 300 g zu erreichen, wie ihn Balters für die Aufnahme von besonders klebrigen Speisen fordert. Die vorliegende Arbeit mag dazu beitragen, die Entscheidung für eine oder andere Abdruckmethode zu erleichtern.

Zusammenfassung.

Die Größe des Saugeffektes richtet sich nach Kieferform, Schleimhautbedeckung, relative Motilitätszone und Art und Menge des Speichels und kann bis zu mehreren kg betragen. Die Höhe der relativen Motilitätszone beträgt im Durchschnitt 2—3 mm. Sind die Alveolarfortsätze nach außen geneigt und ist die den Kieferkamm bedeckende Schleimhaut beweglich, so ist die Guttapercha nicht zu empfehlen.

Schrifttumverzeichnis.

1. Balters: Theorie und Praxis der totalen und partiellen Prothese. Verlag: H. Meußer, Leipzig 1935.
2. Gerlach: Die Unterfütterung von Kautschuk- und Metallprothesen. Verlag: J. F. Lehmann, München/Berlin 1937.
3. Hauptmeyer: Über eine einfache Platte aus nichtrostendem Stahl und die Randgestaltung der oberen Prothese zum weichen Gaumen hin durch den Nasen-Blas-Effekt. — D. z. W. 1933. Nr. 15. S. 355, 357.
4. Köhler: Die Elemente der klinischen Prothetik. Verlag: H. Meußer, Berlin 1926.
5. Precht: Der sog. Funktionsabdruck. V. f. Z. 1931. H. 3. S. 330—340.
6. Precht: Über Abdruckverfahren bei zahnlosen Kiefern. D. z. W. 1935. Nr. 40. S. 951—956.
7. Rehm: Vermeidung und Behebung von Mißerfolgen bei totalen Prothesen. Verlag: H. Meußer. München/Berlin 1937. 2. Auflage.
8. Rehm: Abdruckverfahren beim zahnlosen Ober- und Unterkiefer. Verlag: H. Meußer, Leipzig 1937. 4. Auflage.
9. Spreng: Der Kauabdruck. Verlag: Urban und Schwarzenberg, Berlin-Wien 1932. Band 1.

Lebenslauf.

Am 26. Oktober 1909 wurde ich, Karl Varlemann, als Sohn des Wilhelm Varlemann in Fischbach a. d. Nahe geboren. Nach vierjährigem Besuch der Grundschule und anschließendem Besuch des Realgymnasiums erhielt ich Ostern 1931 das Reifezeugnis des Realgymnasiums zu Schwelm i. W. Dann verblieb ich noch ein halbes Jahr auf dem väterlichen Pachthof und studierte ab Herbst 1931 Zahnheilkunde. Das erste Semester in Berlin und die folgenden Semester in Göttingen, wo ich im Mai 1933 das Physikum bestand und im Frühjahr 1935 die Approbation als Zahnarzt erhielt.